Imagerie du Ganglion Sentinelle : pour qui, pour quoi ?

Eric ZERBIB

Médecine Nucléaire,

CIMEN

Centre Chirurgical Val d 'Or,

92210 Saint-Cloud,

eric.zerbib@cimen.fr

Rappels sur le Ganglion Sentinelle

But : Diminuer la morbidité du curage axillaire en enlevant le premier ganglion de la chaîne ganglionnaire et en procédant à son analyse

Indications : Tumeurs malignes supposées de bon pronostic T0 ou T1 N0 (idéalement < 15 mm)

Méthodes : bleu seul, bleu + isotopes, isotopes seuls

Voies d'injection : péri-aréolaire, péritumorale

Protocoles : 1 jour, 2 jours type d'imagerie : variable

Formation, coopération, dialogue : chirurgien, médecin nucléaire, anapath.

Ganglion Sentinelle et cancer du sein en 2011

Technique parfaitement validée

- Près de 4300 publications référencées en 2011

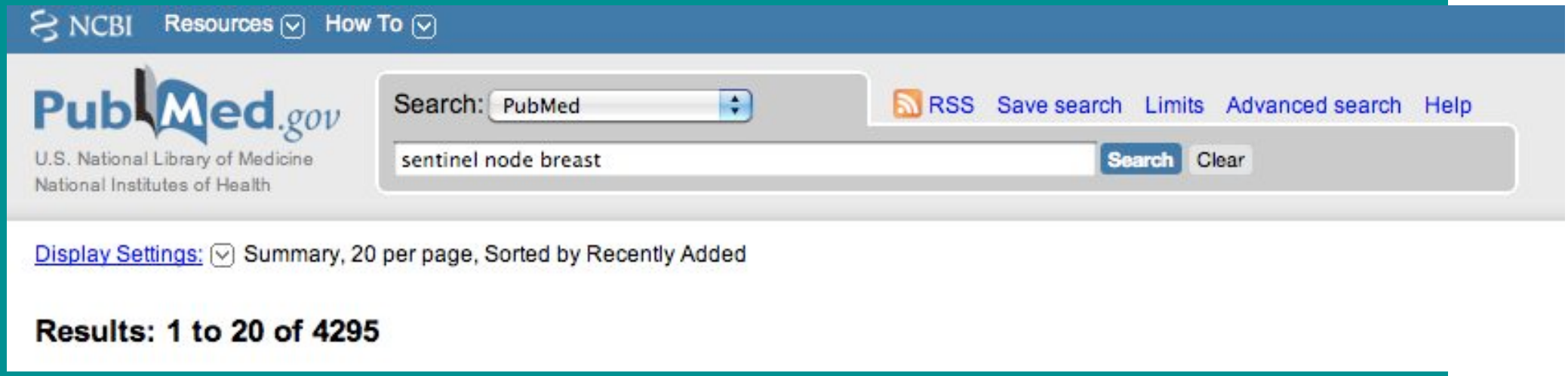

Aspects Techniques

Méthode isotopique :

Injection plusieurs heures (la veille) avant l'intervention de colloïdes radioactifs (60 à 120 µm) dans le sein

Injection (aiguilles 25 G) de 2 à 4 seringues de 0,2 à 0,3 ml suivant les équipes

Activité calculée pour que la détection soir possible jusqu'au lendemain soir

Massage : sans effet

Haynes G, Am Surg 2003, 520-522

Dans tous les cas la patiente doit se rendre dans un service de Médecine Nucléaire pour les injections (médico-légal) : le déplacement de la patiente est obligatoire

Imagerie du Ganglion Sentinelle

Procédé :

- Le plus souvent :

2 séries d'images de 10 minutes :

- 1 image précoce après l'injection
- 1 Image « tardive » à 2 heures

- *Nombreuses variantes : Images sur galette de Cobalt, SPECT CT*

BRU. MARIE GABRIELLE
No Patient ID++18+ ***

111 MBq Tc99m-NANOCIS

GG SENTINELLES
12.02.2004 13:37

C.I.M.O.P
SAINT-CLOUD



PROFIL G 5MIN

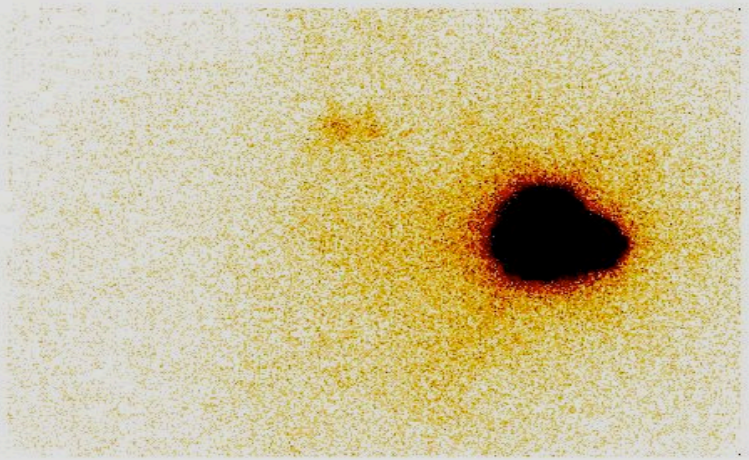

FA 5MIN

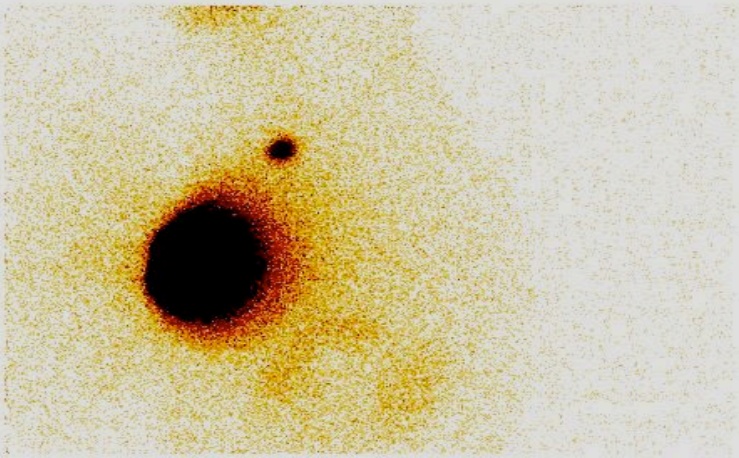

PROFIL G 2H

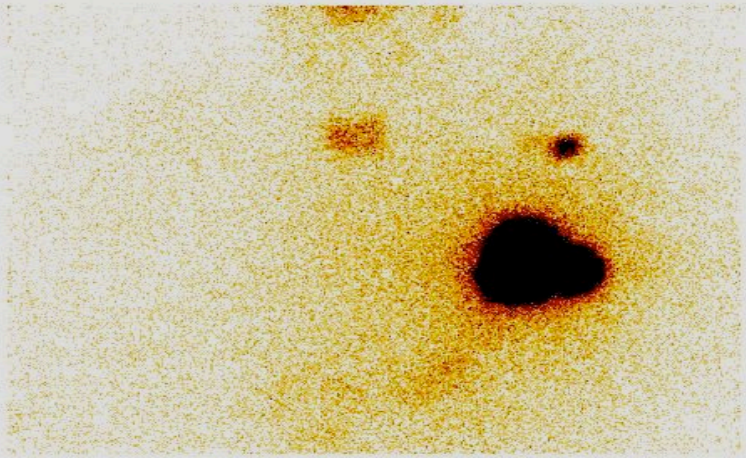

FA 2H

Aspects Techniques

A la fin de l 'imagerie :

Repérage externe (signal auditif) du ou des GS avec une sonde et marquage cutané

Bras en position chirurgicale

Technique du Ganglion Sentinelle

Résumé :

- ✓ Déplacement obligatoire de la patiente
- ✓ Injections réalisées la veille+++ ou le matin du bloc
- ✓ La seule contrainte de l'imagerie est de prolonger de 2 heures la disponibilité de l'examen pour visualiser l'existence d'une migration, unique multiple ou nulle (et +/- ganglions ectopiques).
- ✓ Quasiment jamais de claustrophobie
- ✓ L'imagerie n'est pas un problème pour nous. Réflexions sur le stress de la patiente, la voie d'injection (FN, Taux d'identification)

Imagerie et Ganglion Sentinelle

Intérêt de l'imagerie

Imagerie : un réel bénéfice pour une faible contrainte.

- Visualise le nombre de GS
- Permet de voir l'existence d'une migration mammaire interne (voie péri-tumorale)
- Absence de visualisation du GS = possible facteur prédictif d'envahissement (voie périaréolaire)

Zerbib E, Gyneco obst & fertil 2008 ;36: 1162-66

ARN. LEONTINE
No Patient ID++19+ ***

111 MBq Tc99m-NANOCIS

GG SENTINELLES
22.01.2004 14:17

C.I.M.O.
SAINT-CLOU

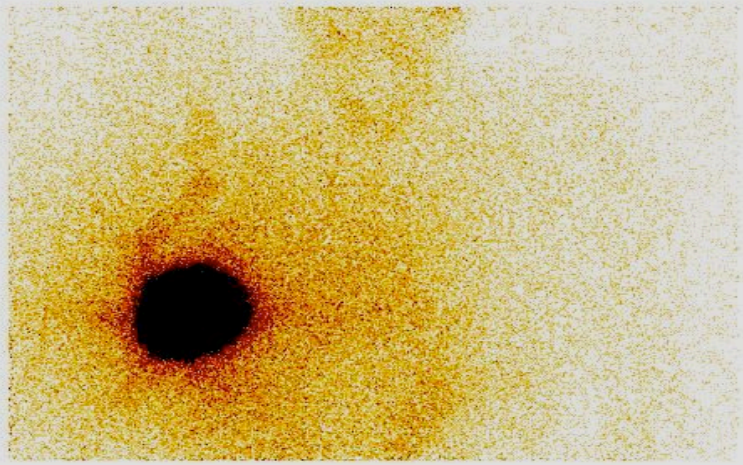

FA 5MN

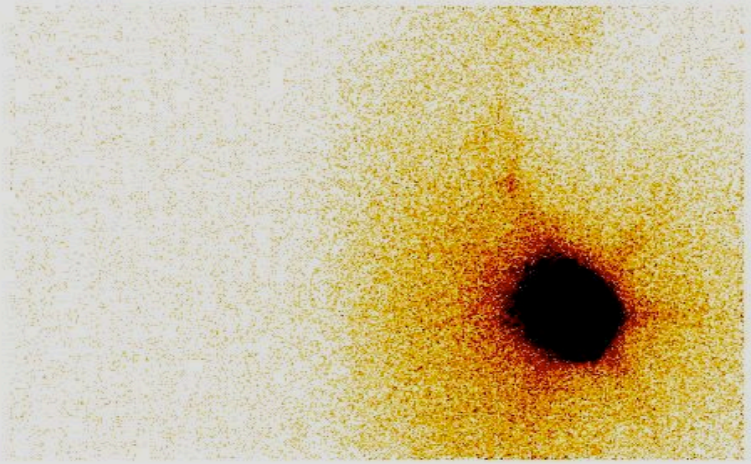

PROFIL D 5MN

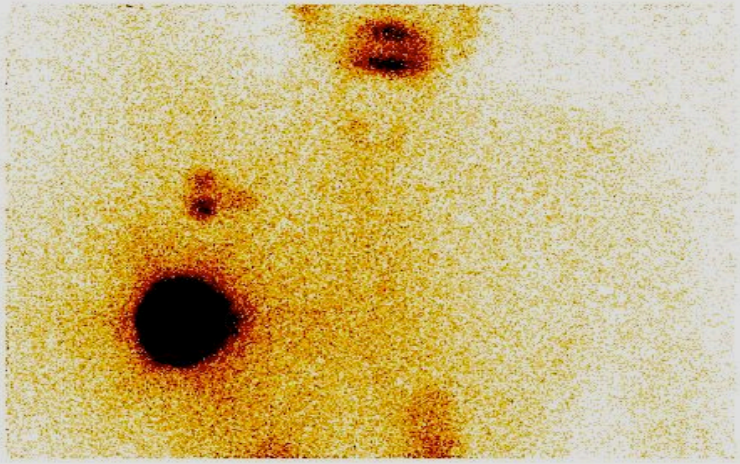

FA 2H

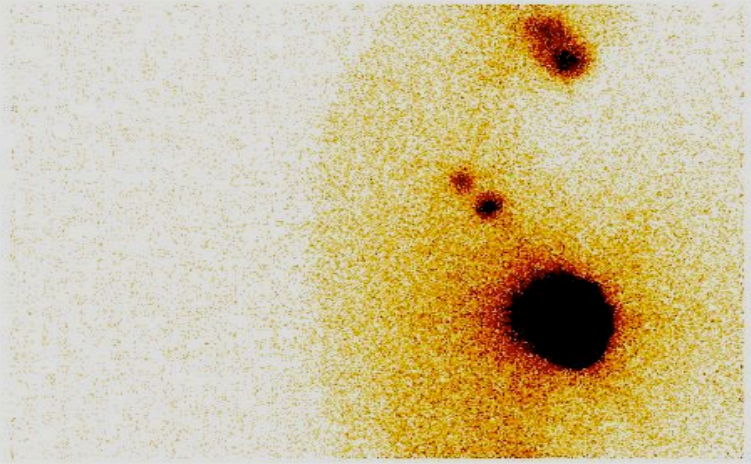

PROFIL D 2H

LOP. HELENE
No Patient ID++17+ ***

111 MBq Tc99m-NANOCIS

GG SENTINELLES
11.02.2004 15:27

C.I.M.O.P
SAINT-CLOUD

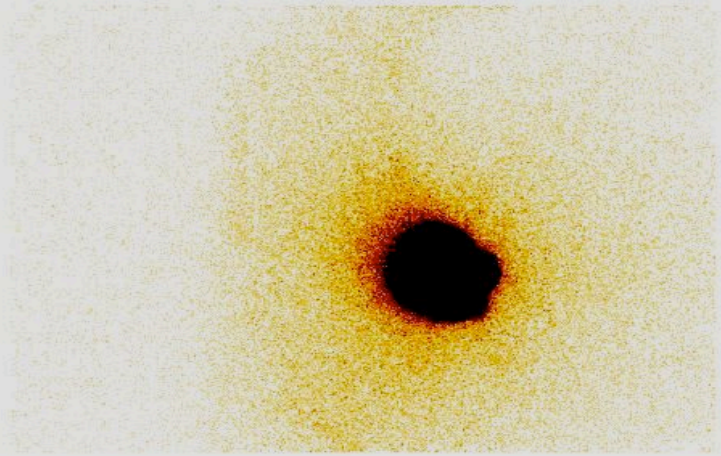

PROFIL D

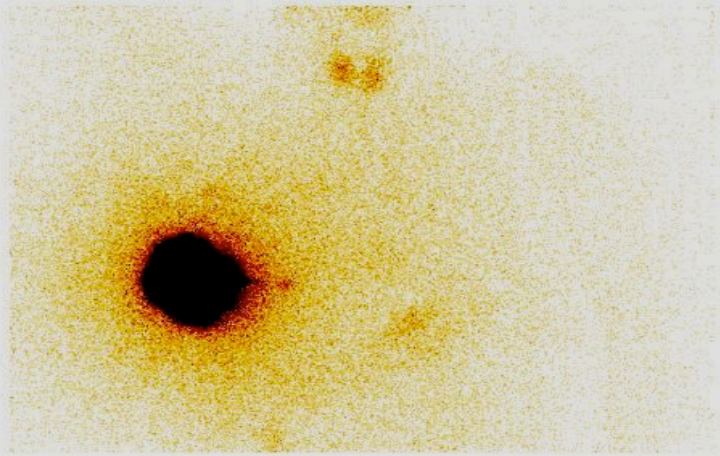

FA 5MN

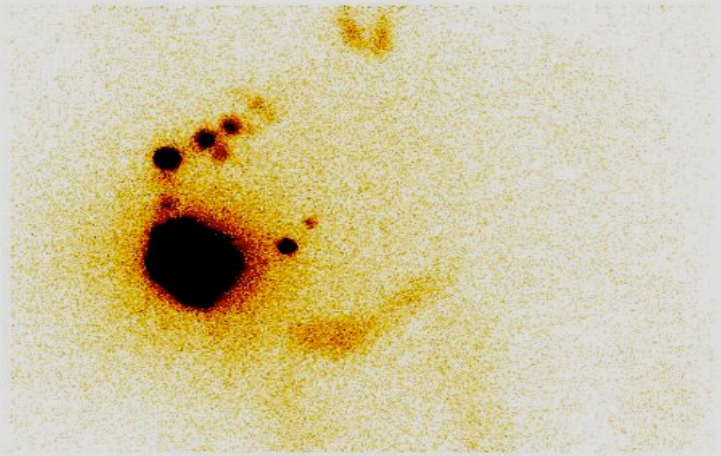

FA 2H

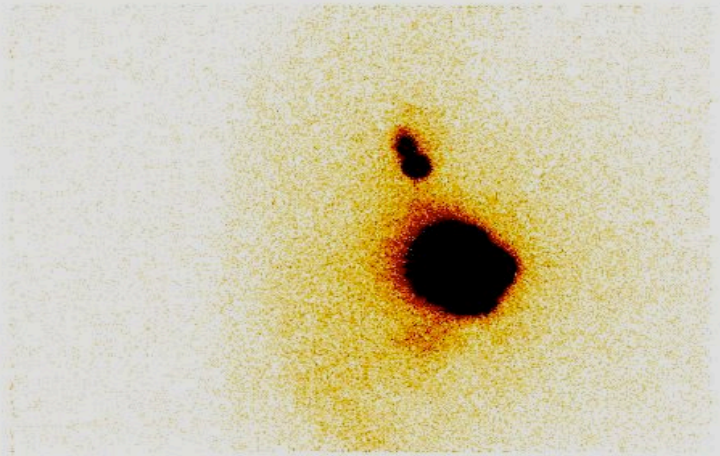

PD 2H

Contamination cutanée

l 'imagerie :
Seul moyen de vérifier une conta-mination

FA 2H15

PROFIL D 2H15

FA 2H30_EM

PROFIL D 2H30_EM

Mme THA.....

- Patiente de 48 ans, cancer bilatéral
- Canalaire invasif du QSE du sein droit
- Canalaire invasif du QIE du sein gauche



Mme THA.....

- Comptage de la radioactivité dans le creux axillaire gauche perturbé par l'activité injectée dans le sein droit



Mme FRA.....

- Autre dossier : GS bilatéral

- Superposition du GS et du point d'injection du sein contro-latéral

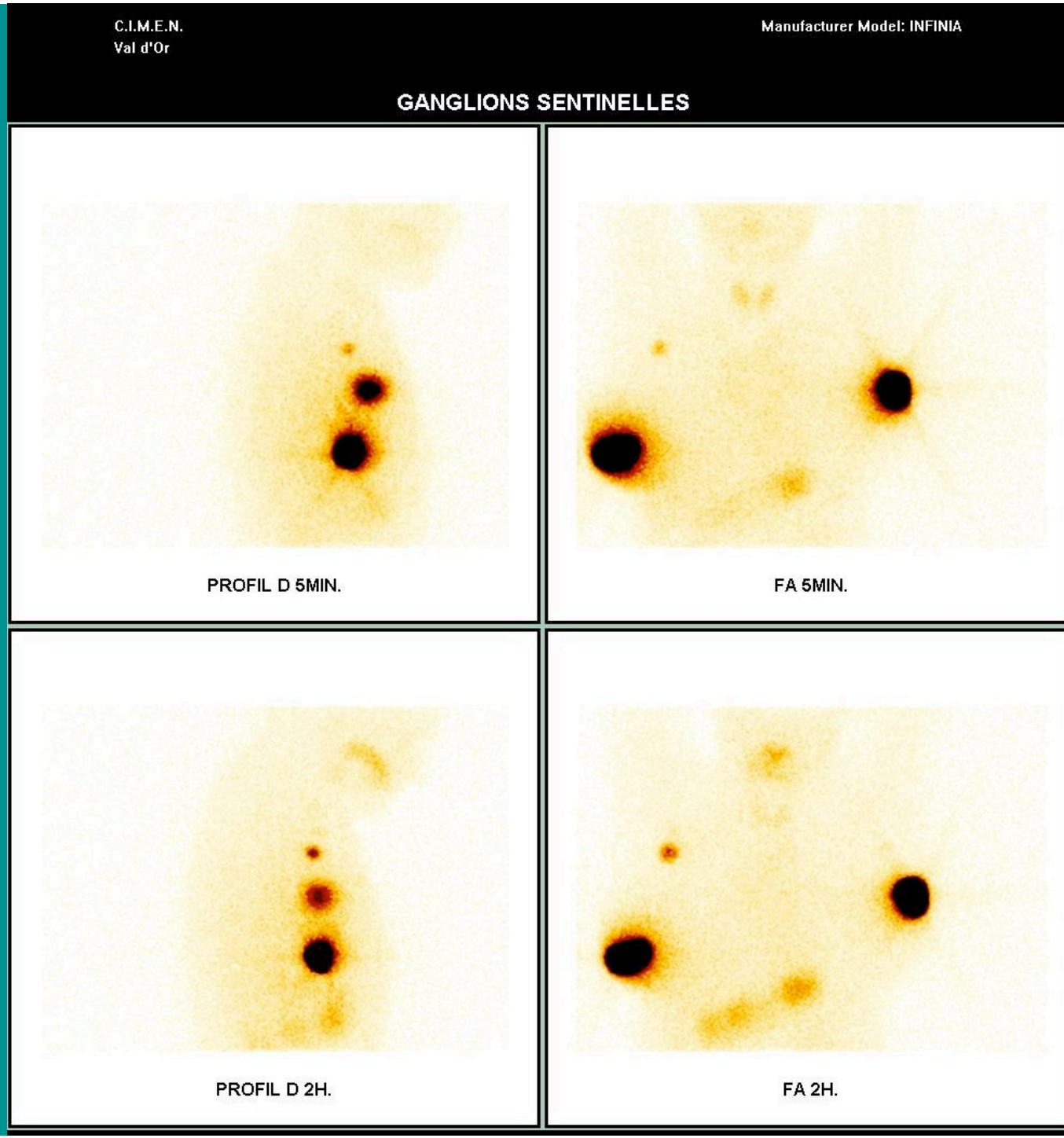

Mme BON.....

- Injections en péri-tumoral sein gauche : double migration axillaire et mammaire interne

- Les ganglions mammaires internes sont plus visibles sur les images de profil que les ganglions axillaires

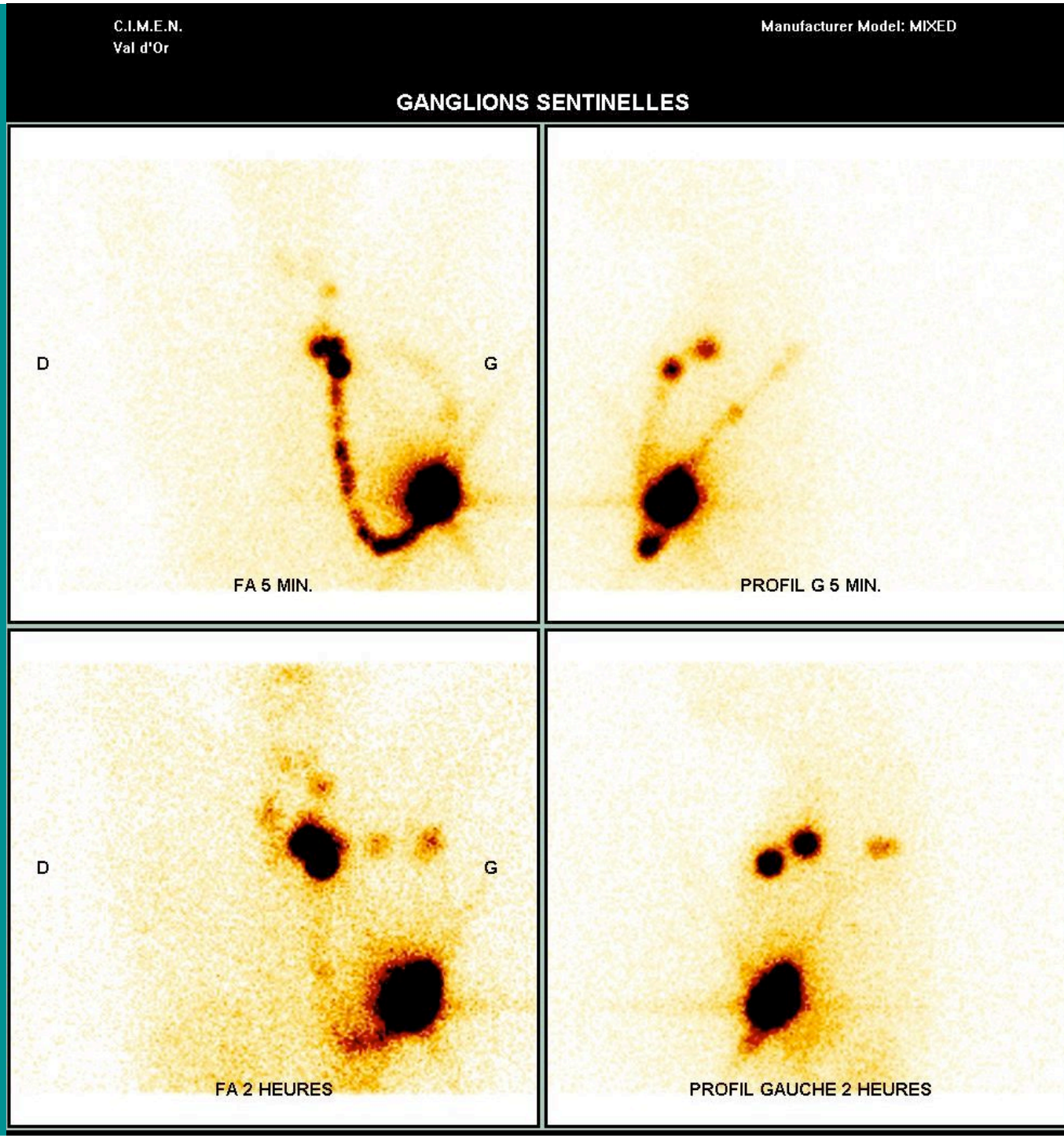

Pas de migration

Rôle de l 'imagerie : pas de migration après injection périaréolaire : envahissement massif du GS

Pelosi et al,
Eur J Nucl Med Mol Im, (8) 2005

Rousseau C et al.
Ann Surg Oncol 2005, 533-8

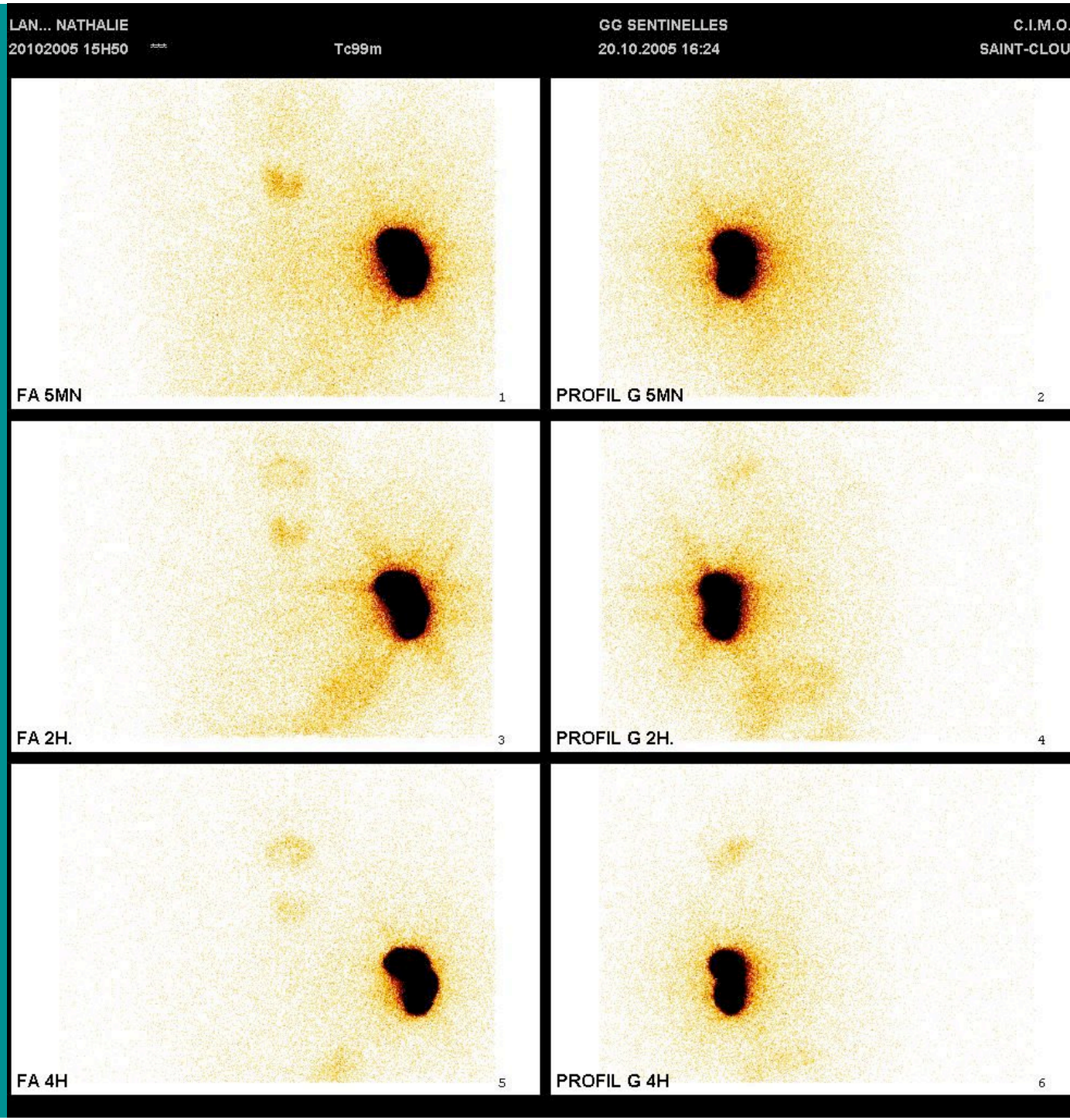

GS et cancer du sein imagerie

Repérage anatomique par imagerie hybride :

- Meilleur repérage anatomique au prix d'une irradiation supplémentaire minime
- Localise les ganglions intra-mammaires

Husarik DB et al, Semin Nucl Med 2007, 29-33

- Améliorerait le taux d'identification en repérant des GG non vus sur les images planaires et des localisations extra-axillaires

Lerman H et al, Eur J Nucl Med, 2005

- Particulièrement utile chez la femme obèse ; amélioration de la détectabilité au bloc en cas de non visualisation du bleu. Etude sur 122 patientes

Lerman H et al, J Nucl Med, 2007, 201-6

Imagerie hybride

GG intra mammaire :

Injection péri-tumorale sous écho d'une lésion du QSE du sein gauche

Images planaires : 1 ganglion axillaire + un foyer sous le site d'injection

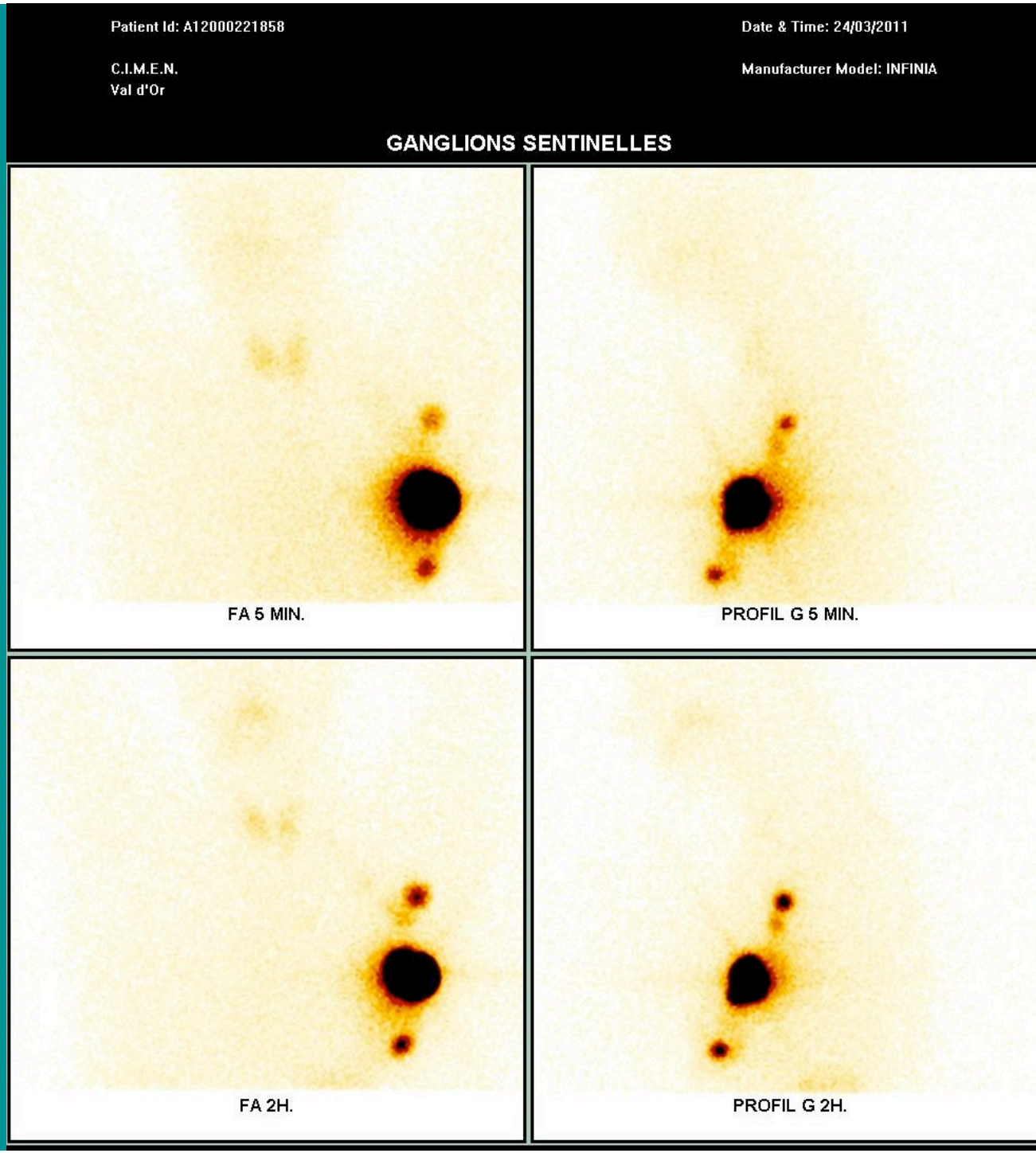

Imagerie hybride

GG intra mammaire :

Injection péri-tumorale sous écho d'une lésion du QSE du sein gauche

Imagerie hybride : visualisation du GS en position axillaire

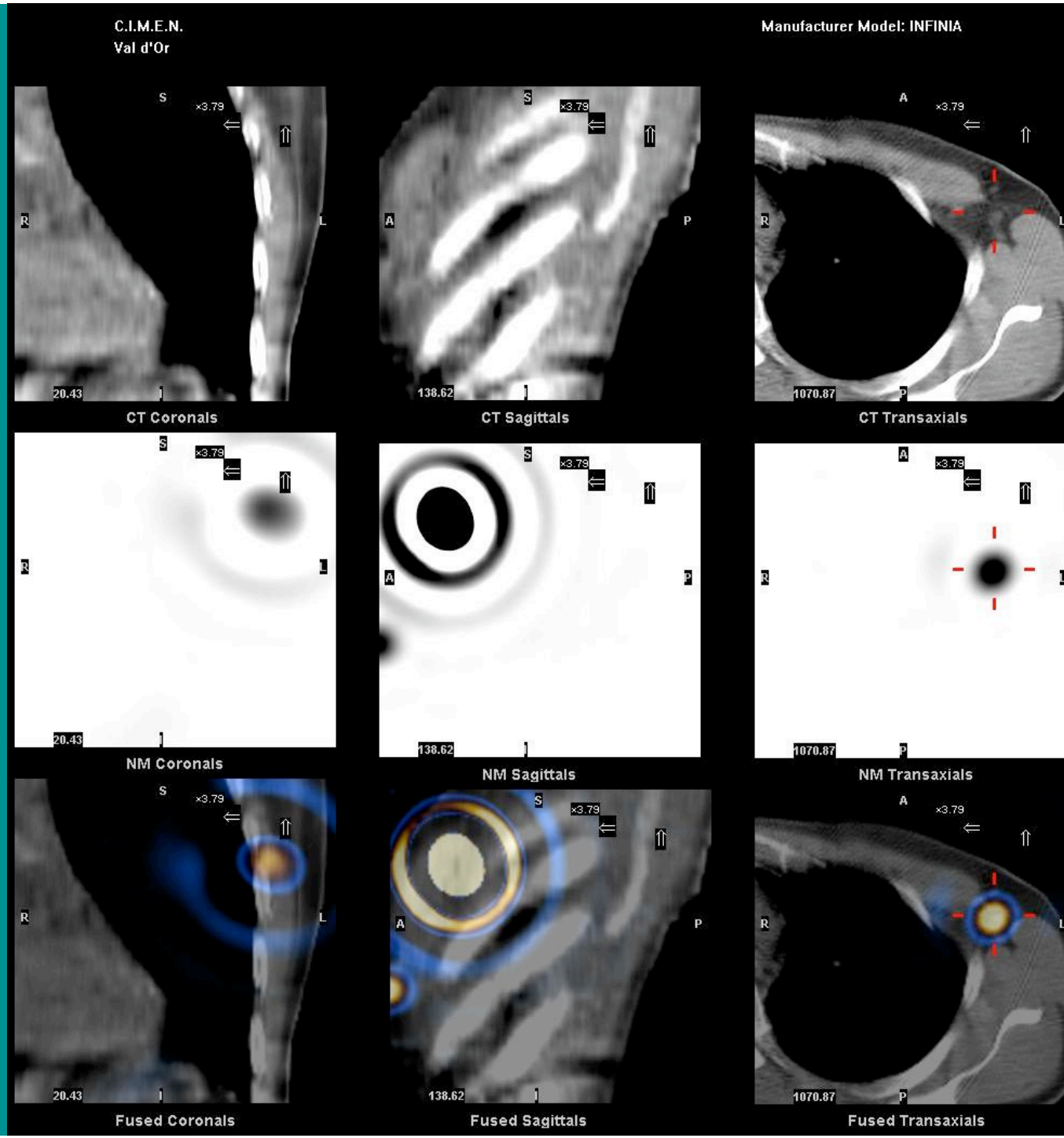

Imagerie hybride

GG intra mammaire :

Injection péri-tumorale sous écho d'une lésion du QSE du sein gauche

Imagerie hybride : visualisation d'un GG intra-mammaire

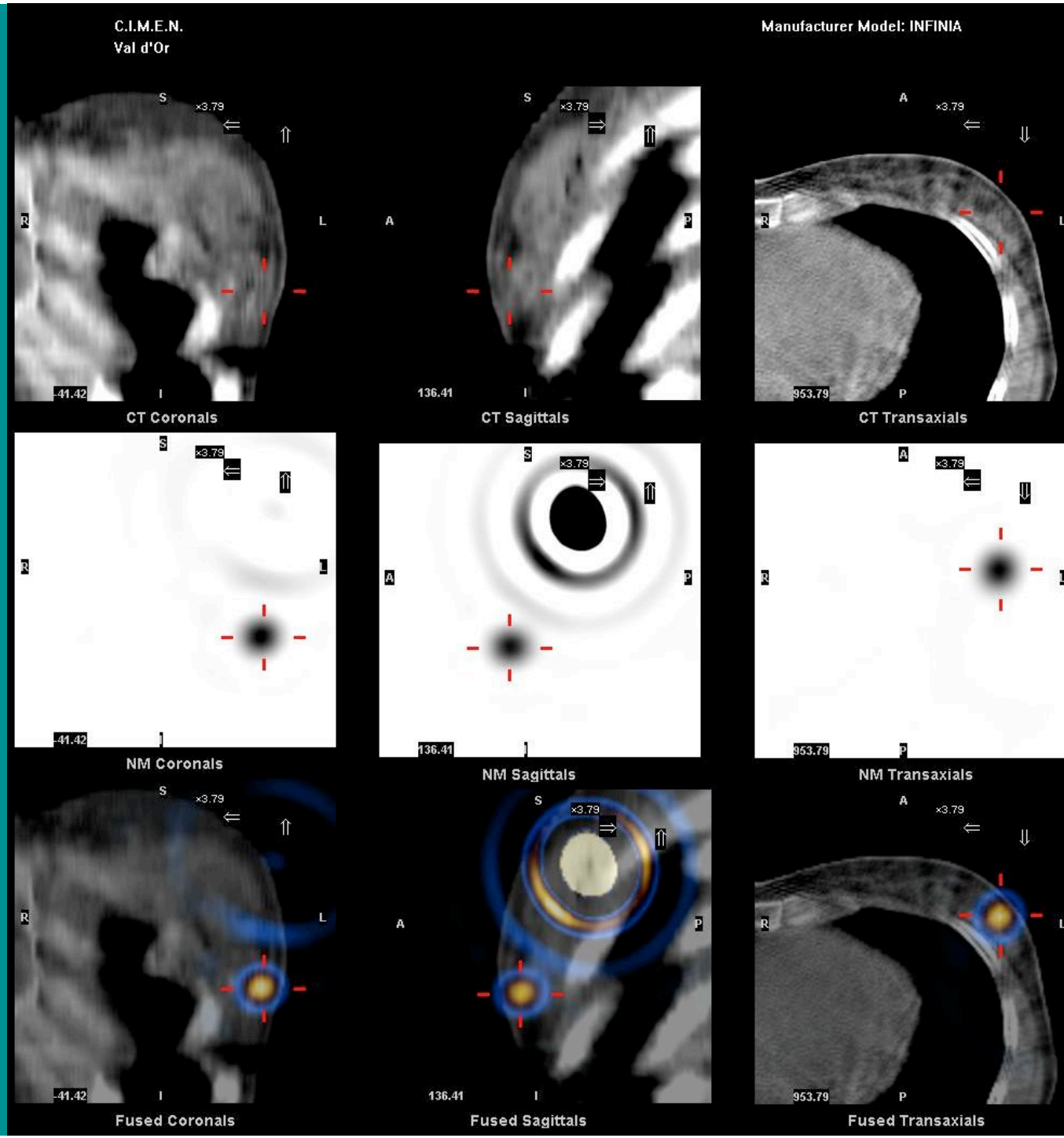

Imagerie et ganglion sentinelle

Que dit la littérature ?

PubMed Central
Search | Journal List
BioMed Central
WORLD JOURNAL OF SURGICAL ONCOLOGY
this article | search | submit a manuscript | register
Journal List > World J Surg Oncol > v.3; 2005
World J Surg Oncol. 2005; 3: 64. PMCID: PMC1262786 Published online 2005 September 29. doi: 10.1186/1477-7819-3-64.
Copyright © 2005 Kim et al; licensee BioMed Central Ltd.

Using the intraoperative hand held probe without lymphoscintigraphy or using only dye correlates with higher sensory morbidity following sentinel lymph node biopsy in breast cancer: A review of the literature

Suk Chul Kim,[1] Dong Wook Kim,[1] Renee M Moadel,[2] Chun K Kim,[1] Samprit Chatterjee,[3] Michail K Shafir,[4] Arlene Travis,[1] Josef Machac,[1] and Borys R Krynyckyi
1

Imagerie et ganglion sentinelle

Résultats : 13 études sur la morbidité : douleurs, engourdissement paresthésies à au moins 9 mois

- 7 études portant sur la douleur à 9 mois ou plus :
  - 1347 patientes AVEC imagerie et repérage cutané concerne : 13,8 %
  - 143 patientes SANS imagerie 28,7 %

(p<0,0001)

- 6 études portant sur l'engourdissement ou les paresthésies à 9 mois ou plus :
  - sur 601 patientes AVEC imagerie et repérage cutané concerne 12,5 %
  - sur 229 patientes SANS imagerie concerne 23,1 %

(p = 0,0002)

Imagerie et ganglion sentinelle

Discussion :

- L'absence d'image préalable rend la main du chirurgien « plus lourde » ce d'autant que la technique est associée au bleu (plus de GG retirés)
- Est discuté le rôle de l'imagerie hybride associée pour l'abord chirurgical afin de réduire encore plus la morbidité

Conclusion

Though no randomized studies exist that directly ask this question, our literature analysis suggests that lymphoscintigraphy imaging is a very useful tool in further reducing morbidity during sentinel lymph node biopsy.

Conclusion

L'interprétation de l'imagerie dépend du protocole utilisé :

- L'injection péri-tumorale peut renseigner sur l'existence d'une migration mammaire interne (radiothérapie ultérieure ?) ou ectopique.
- L'absence de visualisation du GS à 2 H 00 ou 2 H 30 n'a pas la même signification quand l'injection est réalisée en péri-tumoral ou en péri-aréolaire.
- Le nombre de ganglions observés à 2 heures après injection péri-aréolaire correspond généralement au nombre de ganglions repérés au bloc.
- L'imagerie permet de détecter des pièges (contamination, fixation contro-latérale, etc…)

Une seule obsession : Taux d'identification 100 % - Faux Négatifs 0 % - (Morbidité 0 %)